血栓止血誌 2022; 33(6): 693-700

がんと血栓症　どこで何が生じているのか―脳血栓症の病理から

畠山金太[1]*，髙下純平[2]，大谷知之[3]，清水久央[4]

Cancer and thrombosis: what happens where: The pathology of cerebral thrombosis

Kinta HATAKEYAMA, Junpei KOGE, Tomoyuki OTANI, Hisao SHIMIZU

Key words: cancer, cerebral infarction, thrombosis, histopathology, immunohistochemistry

1. はじめに

悪性腫瘍では様々なタイプの血栓症が合併することが知られている．深部静脈血栓症（DVT），非細菌性血栓性心内膜炎（nonbacterial thrombotic endocarditis: NBTE），播種性血管内凝固症候群（DIC），血栓性微小血管症（TMA），心房血栓，心筋梗塞，脳梗塞などいずれも生命を脅かす危険な病態であるが，特に悪性腫瘍に合併する脳梗塞に関しては発症機序や最適な予防法・治療法の研究は不明な部分が多いのが現状である[1)]．

脳梗塞の臨床病型には，①頸動脈や脳動脈におけるアテローム血栓性脳梗塞（large artery atherothrombosis: LAA），②ラクナ梗塞，③心原性脳塞栓症（cardioembolic stroke: CE），④塞栓源不明の脳梗塞（embolic stroke of undetermined sources: ESUS）に大別され，その他にも5%以下の頻度とまれではあるが動脈解離や血管炎なども原因として含まれる[2)]．このように脳梗塞は多様な病態を含む疾患であることを認識することが重要である．悪性腫瘍においては脳梗塞の頻度は約5倍に上昇することが報告されており，脳梗塞を機に初めて悪性腫瘍と診断されることもある[3)]．このような悪性腫瘍を背景として発症する脳梗塞においては心原性脳塞栓症と塞栓源不明の脳梗塞が原因として重要と思われる[4)]．

本稿では，悪性腫瘍に合併した脳梗塞患者の脳動脈責任病変から採取された脳血栓の病理像から悪性腫瘍に合併する脳血栓塞栓症の特徴を概説する．

2. 脳血栓の病理像について

一般的に脳梗塞患者から血栓回収療法よって採取される血栓のほとんどは心房細動に伴う心房血栓からの血栓塞栓症であるが，少数例では頸動脈やさらに頻度は少ないが脳動脈のアテローム血栓症，大動脈・心室など他の部位からの血栓塞栓，深部静脈血栓症から卵円孔を介して生じる血栓塞栓，動脈解離，癌に合併するトルーソー症候群，血液凝固異常症を背景とした症例なども含まれる．

これらの血栓を病理学的に観察すると，赤血球が主体の部分やフィブリンが優位な領域あるいは血小板が豊富な領域に分けられる．また細胞成分として好中球や単核の炎症細胞などが種々の程度に混在している．さらに血栓の形成に関与することが示唆されている neutrophil extracellular traps（NETs）がしばしば一部に観察される．これら様々な血栓成分と血栓の採取部位・基礎疾患，発症からの時間，臨床的検査データ・所見，患者の状態，治療歴や予後との関連性についての報告は少数ながら存在するが[5, 6)]，悪性腫瘍に合併した脳梗塞患者から採取された血栓の検討はほとんどされていない[4, 7, 8)]．

[1] 国立循環器病研究センター病理部
[2] 国立循環器病研究センター脳血管内科
[3] 社会医療法人財団新和会八千代病院病理診断科
[4] 奈良県総合医療センター脳神経内科

*責任者連絡先：
国立循環器病研究センター病理部
〒564-8565　大阪府吹田市岸部新町6番1号
Tel: 06-6170-1070（内線31222），Fax: 06-6170-1956
E-mail: kpathol@ncvc.go.jp

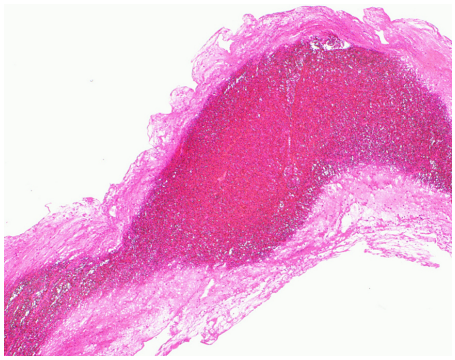

図 1　アテローム性血栓塞栓症の患者から回収された脳動脈の血栓．赤血球が主体の血栓を取り囲むように，血小板凝集層が存在している．このようなパターンを示す血栓は血栓溶解療法に対して抵抗性を示す可能性がある．

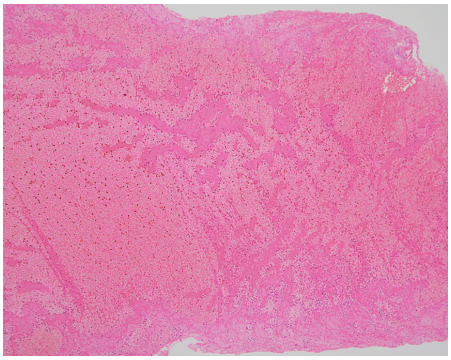

図 2　心原性塞栓症の患者から回収された脳動脈の血栓．赤血球優位血栓中に島状，索状，あるいは層状パターンに血小板凝集領域が存在している像がみられる．心房細動に伴う血栓塞栓症ではよくみられる組織パターンである．

3. 非がん患者の脳梗塞における血栓はどのような病理像を示すか？

脳梗塞患者の脳血管責任病変から回収した血栓は，多くの症例で赤血球が主体の血栓であり，その背景にはフィブリン網が形成されている．血小板が豊富な領域はマイナーな構成成分であり，赤血球が主体の部分を取り囲むように，あるいは赤血球優位血栓中に島状，索状，あるいは層状に血小板凝集領域が存在している像がみられる（**図 1**，**2**）．これら血栓の病理学的パターンの臨床的な意義は不明である．また心原性血栓塞栓症，アテローム性血栓症，ESUS，動脈解離などから回収した血栓において，血栓の各構成成分を免疫染色で比較検討を行っても有意な差はみられない（**図 3**，**表 1**）[5]．

4. がん患者に合併した脳梗塞における血栓の特徴は何か？

がんを合併した脳梗塞患者 9 名（**表 2**）から回収した血栓を免疫染色により検討すると，2 名において血小板凝集領域が主体の特異な組織像を示す血栓がみられた（**図 4**）．この 2 名は心房細動を合併しておらず，血栓の構成成分として大部分が血小板からなり，一部に赤血球領域と背景に繊細なフィブリン網を認める病理像を示していた（**図 4**）．また，その他の 7 名においても血栓に占める血小板面積が，多くの症例で 60％を超えており非がんの脳梗塞患者より明らかに高値を示した（**図 5**）．この傾向は心房細動の合併の有無には関係しなかった．現在までに検討が終了している 74 名の非がんの脳梗塞患者では，約 75％の症例において回収血栓における血小板の面

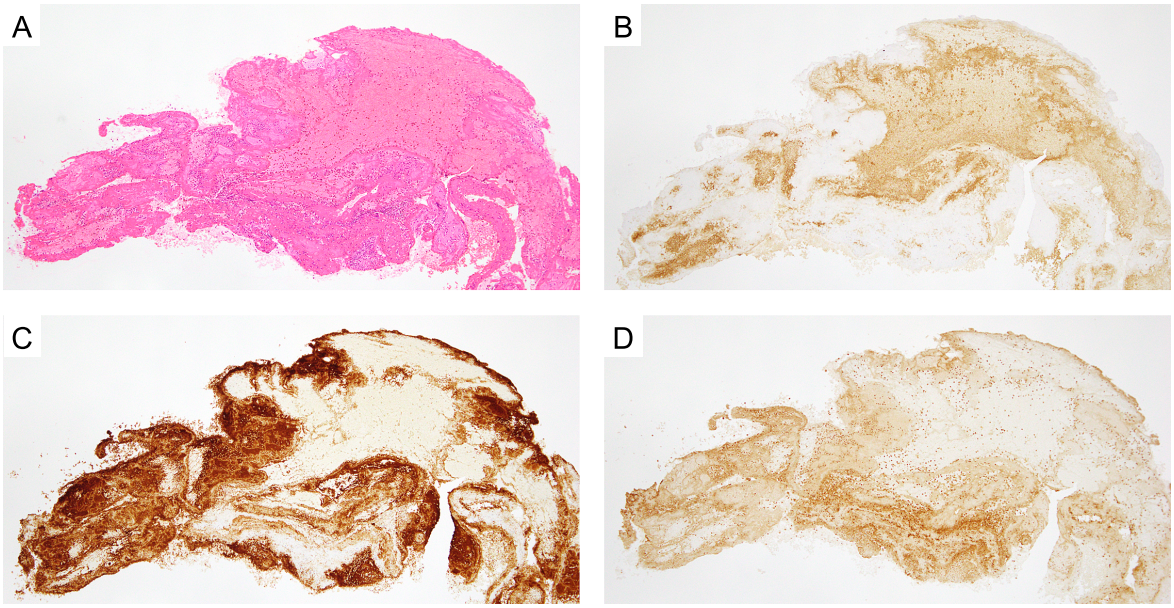

図 3　心原性塞栓症の患者から回収された脳動脈の血栓における免疫染色．（A）赤血球と血小板凝集から構成されている混合血栓を認める．HE 像．（B）抗赤血球抗体である Glycophorin A 抗体による免疫染色．赤血球が主体の部分が約 50％の領域を占める．（C）抗血小板 GPIIIa 抗体である CD61 抗体による免疫染色．血小板が主体の部分が約 50％の領域を占める．B とは対照的な分布パターンを示し，CD61 陰性領域は基本的に Glycophorin A 陽性であるが，CD61 と Glycophorin A の陽性領域は一部ではオーバーラップしている．（D）抗 Fibrin 抗体による免疫染色．血小板 CD61 陽性領域とオーバーラップしているが，赤血球優位な領域とも重複している．

表 1　臨床病型による血栓成分の差についての検討（非がん脳梗塞 74 名）

臨床病型（症例数）	フィブリン	血小板	赤血球	vWF
心原性塞栓（58）	39.2±14.0	24.8±15.1	34.9±13.6	8.0±9.0
アテローム血栓症（6）	38.1±15.2	18.2±9.6	32.9±14.7	12.5±16.6
ESUS（7）	35.2±8.6	19.6±7.9	29.5±15.6	8.5±12.0
動脈解離（3）	26.6±5.7	17.2±7.0	19.3±15.7	8.2±4.1

（数字は血栓の全面積に対する各種成分の占める割合：平均％±SD）

積は 50％以下であり赤血球が主体の血栓から成っていることとは対照的であり，がん患者に合併した脳梗塞患者の血栓の病理学的特徴を示すものと考えられた（**図 6**）．

5. がん患者に合併した脳梗塞の血栓はどこで生じているか？

Trousseau 症候群の代表的疾患である NBTE では大動脈弁や僧帽弁において血栓性疣贅を生じる（**図 7**）．がんに合併した NBTE の剖検例（5 症例）について，血栓の免疫染色で血栓組成を検討すると全例において，血栓全体が血小板凝集塊からなる血栓で赤血球やフィブリンはマイナーな成分であった（**図 8**）．一方，心筋梗塞後に生じる左室梗塞部の壁在血栓，感染性心内膜炎に合併した僧帽弁の血栓，左心房血栓，大動脈瘤で生じた壁在血栓，下大静脈血栓については，動脈系の血栓は多数の赤血球とともにフィブリ

表 2　がんに合併した脳梗塞症例 9 例のまとめ

	年齢	性	心房細動	D-dimer μg/mL	転帰	死亡	血小板（%）	赤血球（%）	フィブリン（%）	VWF（%）
1	87	女	なし	15.0	不良	なし	59.3	40.6	31.4	14.0
2	68	女	なし	1.8	不良	なし	84.5	17.3	27.0	22.9
3	82	男	あり	17.7	良好	なし	63.3	7.2	30.4	7.9
4	80	女	なし	50.3	不良	あり	63.8	10.6	36.7	21.9
5	92	女	なし	1.2	不良	なし	68.7	39.8	35.5	20.2
6	77	男	あり	1.2	良好	なし	47.4	38.1	21.4	17.4
7	73	女	あり	7.1	良好	なし	66.6	25.8	53.1	20.5
8	72	男	なし	0.8	良好	なし	40.8	36.1	31.9	18.3
9	84	女	あり	26.1	不良	なし	60.0	48.8	48.3	22.8

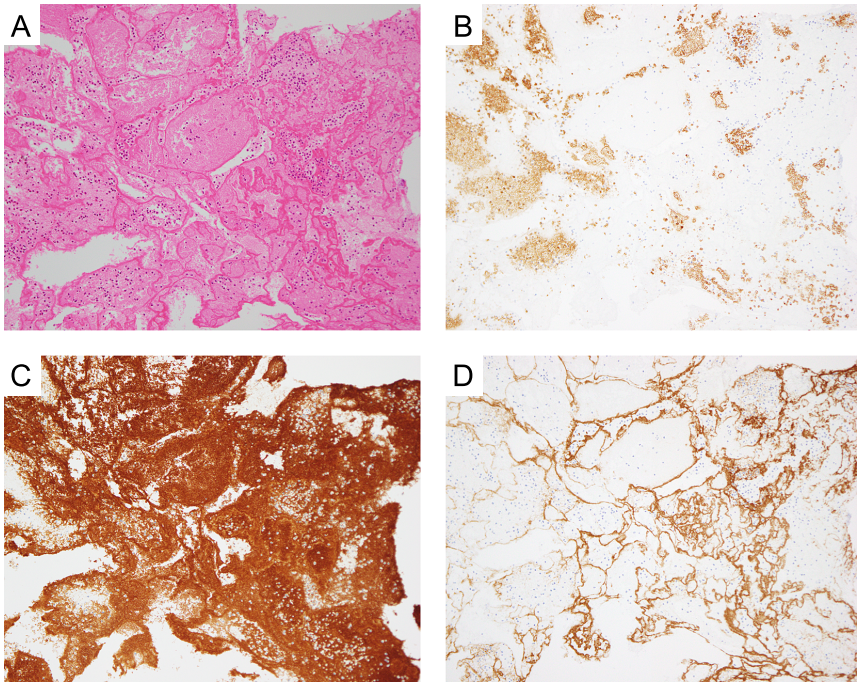

図 4　がんを合併した脳梗塞患者の脳動脈責任病変から回収された血栓．（A）血小板凝集塊から成る血栓を認める．HE 像．（B）赤血球は血栓の一部に存在するのみである．Glycophorin A 免疫染色．（C）血栓の大部分は血小板から成る．CD61 免疫染色．（D）血栓全体には背景に繊細なフィブリン網を認める．Fibrin 免疫染色．

ンや血小板領域が主体の混合血栓で，その他の静脈系血栓の多くは赤血球が主体の血栓から成っている[9]．このように様々な臓器や病態で生じた血栓について組成を調べてみると NBTE 血栓の特異な病理像が明らかとなり，がん患者の脳梗塞 2 名でみられた血小板凝集塊からなる血栓は NBTE の疣贅を塞栓源とした血栓塞栓（**図 9**）と推察でき，その他の血栓は心房細動などに合併した血栓塞栓が中心と考えられた．更にがん患者に合併した脳梗塞においては心房細動や ESUS においても血小板優位な血栓が形成されることが示唆された．

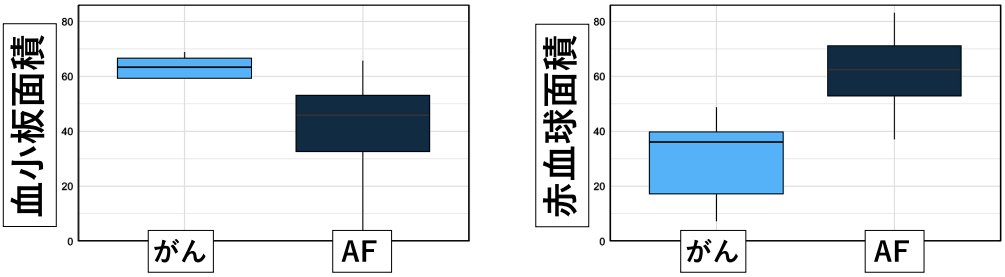

図 5　免疫染色による赤血球，血小板，フィブリン，von Willebrand 因子の陽性面積の検討では，がんを合併した脳梗塞患者 9 名から回収した血栓は，非がん患者で心房細動（AF）を合併した脳梗塞 10 名からの血栓と比較して優位に血小板領域が高値を示した（左）．逆に，非がんの脳梗塞患者からの血栓では赤血球の占める面積が優位に高値であった（右）．

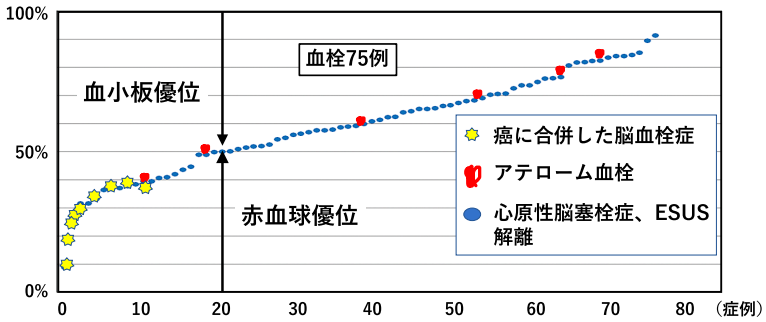

図 6　血栓に占める赤血球と血小板の陽性面積比の検討では，非がんの脳梗塞患者からの回収血栓においては約 75％の症例で赤血球が主体の血栓からなっているが，がんに合併した脳梗塞の血栓ではほとんどの症例で血小板が優位である．

図 7　大腸がんに合併した非細菌性血栓性心内膜炎（NBTE）の肉眼像．大動脈弁に血栓性疣贅を認める．インセットは疣贅の割面を示す．

6. がん患者に生じる心房血栓の形成機序は何か？

脳血栓には NETs もみられるが（**図 10**），多くの症例においては血栓の一部に限局しているのみであり血栓形成の開始因子となる可能性はあるものの，主体的な役割を果たしていると考える所見は見出しえなかった．またがん患者と非がん患者から回収した脳血栓における NETs の分布や量の違いも認めていない．がん細胞からは組織因子（TF）やムチン，ポドプラニンなど凝固系あるいは血小板を活性化させ

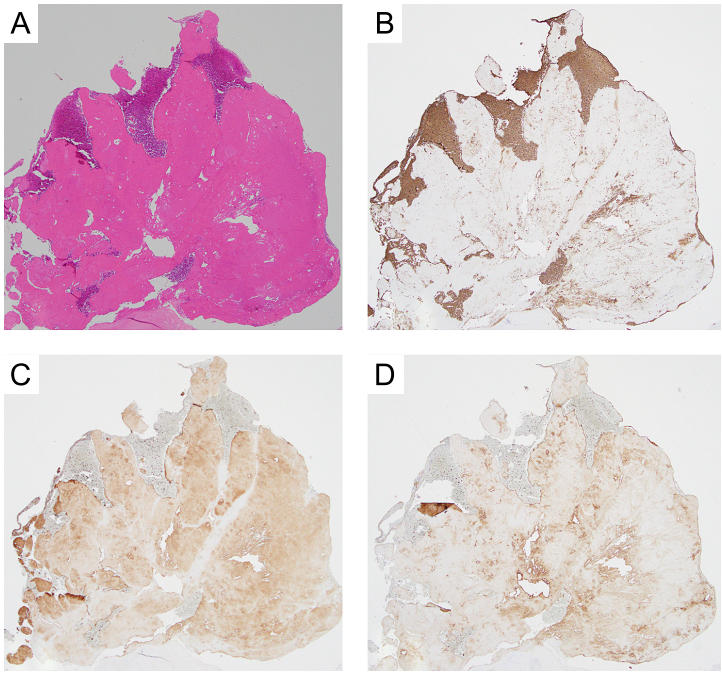

図 8　非細菌性血栓性心内膜炎（NBTE）の病理像．（A）血小板主体の疣贅を認める．HE 染色．（B）表層の一部に赤血球を認める．Glycophorin A 免疫染色．（C）疣贅は大部分が血小板凝集塊からなることが分かる．CD61 免疫染色．（D）フィブリンは一部に陽性像を示すのみ．フィブリン免疫染色．

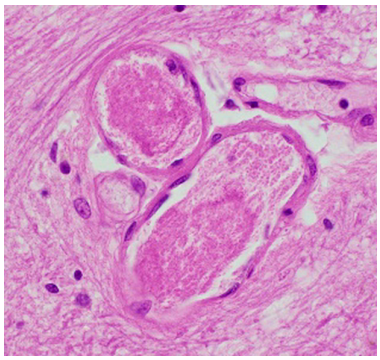

図 9　非細菌性血栓性心内膜炎（NBTE）の脳血栓塞栓像．脳実質内の塞栓物は血小板凝集塊からなる．

る因子が産生されている．さらに PAI-1 や p-セレクチンを介する機序も報告されている．がん患者の脳梗塞の原因として心房内における血栓形成は最も重要であるが，がん患者特有な血栓形成促進因子，凝固系に加えて特に血小板凝集を亢進させるムチンやサイトカインなどの因子が重要な増幅因子となっている可能性が考えられる（**図 11**）[9–11]．

7. おわりに

がんに合併した脳梗塞にみられる血栓の質についての特徴を概説した．その予防や治療方法の開発のためには，背景となる多くの因子を考慮する必要があるが，個人による病態の違いを正しく評価しながら個別の対処法を展開してゆくことがまずは大切と考えられる．

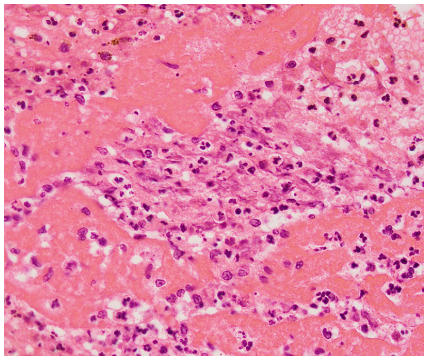

図 10　がんに合併した脳梗塞患者から回収した血栓にみられた NETs．血栓の一部に NETs を認めるが，非がん患者においても同様に認めた．

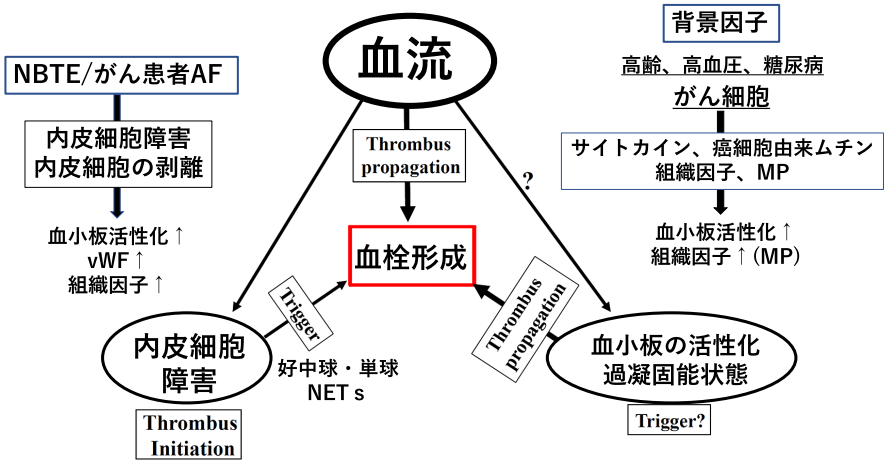

図 11　がん患者における血栓形成には，背景因子として年齢，高血圧，糖尿病などの危険因子に加えて，血流の変化，内皮細胞障害による血小板の活性化，von-Willebrand 因子（vWF）の増加，組織因子の発現増加や，がん細胞から産生されるサイトカイン，がん細胞由来ムチン，組織因子，マイクロパーティクル（MP）などによる血液の過凝固性など多くの因子が複雑に関与していると推察される．AF：心房細動，NBTE：非細菌性血栓性心内膜炎．文献 10 より改変．

著者の利益相反（COI）の開示：
本論文発表内容に関連して開示すべき企業等との利益相反なし

文献

1) Graus F, Rogers LR, Posner JB: Cerebrovascular complications in patients with cancer. Medicine (Baltimore) **64**: 16–35, 1985.
2) Adams HP, Jr., Bendixen BH, Kappelle LJ, et al.: Classification of subtype of acute ischemic stroke. Definitions for use in a multicenter clinical trial. TOAST. Trial of Org 10172 in acute stroke treatment. Stroke **24**: 35–41, 1993.
3) Dardiotis E, Aloizou AM, Markoula S, et al.: Cancer-associated stroke: Pathophysiology, detection and management. Int J Oncol **54**: 779–796, 2019.
4) Park H, Kim J, Ha J, et al.: Histological features of intracranial thrombi in stroke patients with cancer. Ann Neurol **86**: 143–149, 2019.
5) Shimizu H, Hatakeyama K, Saito K, et al.: Age and composition of the thrombus retrieved by mechanical thrombectomy from patients with acute ischemic stroke are associated with revascularization and clinical outcomes. Thrombosis Research. 2022 in press.
6) Kitano T, Hori Y, Okazaki S, et al.: An older thrombus delays reperfusion after mechanical thrombectomy for ischemic stroke. Thromb Haemost **122**: 415–426, 2022.
7) Matsumoto N, Fukuda H, Handa A, et al.: Histological examination of trousseau syndrome-related thrombus

retrieved through acute endovascular thrombectomy: Report of 2 cases. Stroke Cerebrovasc Dis **25**: e227–e230, 2016.
8) Fu CH, Chen CH, Lin YH, et al.: Fibrin and platelet-rich composition in retrieved thrombi hallmarks stroke with active cancer. Stroke **51**: 3723–3727, 2020.
9) Alkarithi G, Duval C, Shi Y, et al.: Thrombus structural composition in cardiovascular disease. Arterioscler Thromb Vasc Biol **41**: 2370–2383, 2021.
10) Hatakeyama K: CETP activity: A link between lipid metabolism and coagulation system. J Atheroscler Thromb **23**: 1144–1146, 2016.
11) Wahrenbrock M, Borsig L, Le D, et al.: Selectin-mucin interactions as a probable molecular explanation for the association of Trousseau syndrome with mucinous adenocarcinomas. J Clin Invest **112**: 853–862, 2003.