

COVID-19 と血栓症—感染症科医の立場から—

田中 勝*

Topics of thrombosis with COVID-19—from a viewpoint of infectious disease specialist—

Masaru TANAKA

Key words: COVID-19, thrombosis, DIC

1. はじめに

新型コロナウイルス感染症 (COVID-19) は男性/高齢者/合併症保有者が重症化しやすいと言われるが¹⁻³⁾, 若年者や合併症のない人でも重症化する事がある. 抗IFN抗体保有者が重症化しやすい可能性がある⁴⁾ など様々な報告がなされているが, 未だ不明な点も多い. 急激な悪化につながる合併症として, 多彩な血栓症が問題となっている. 2003年のSARS (severe acute respiratory syndrome) や2009年の新型インフルエンザ (H1N1), 2012年のMERS (middle-east respiratory syndrome) では血栓症は目立たなかった. 感染症科医の視点を交え, 過去に類のないCOVID-19関連血栓症に関して述べる.

2. COVID-19に合併する血栓症

最も多いのは肺血栓塞栓症 (pulmonary embolism: PE) である⁵⁾ (図1). また, 静脈のみならず動脈血栓症も合併しうる. 基礎疾患を持たない若年者の脳梗塞合併の報告が注目を集めた⁶⁾.

NYの入院3,334名の検討ではPE/DVTは全体6.2%だったが, ICUでは13.6%に及び, ICU入室との関連が示唆された⁷⁾. ICUと一般病棟に分類して検討した報告では, ICUで約6割, 一般病棟で約1割にVTEが発症している⁸⁾. 累積発症率は入院早期

に上昇しており, 早期予防の重要性が示唆される. なお予防的な抗凝固療法にも関わらずVTEを発症していた.

一方, 国内の628例の入院症例の検討では, 予防的に抗凝固療法が行われたのは10%だったにも関わらずVTEは2.9%にとどまった⁹⁾. 日本人, 特に軽症例に対する予防的抗凝固療法に関しては検討の余地がある.

Foxらの剖検例検討では肺細小動静脈に多発血栓が確認されている¹⁰⁾. DICではなくpulmonary intravascular coagulopathy (PIC) と呼称すべきという意見もある^{11,12)}. PICではマクロのみならずミクロ血栓症が存在する. 画像診断困難なミクロ血栓症も想定しながら抗凝固療法を行う必要がある.

3. 病態生理

エボラウイルス感染症ではサイトカインストームを背景とした組織因子の過剰発現¹³⁾が, デング出血熱ではウイルスのフィブリノゲンへの働きかけ¹⁴⁾が契機となりDICを合併する事がある. COVID-19の病態はいずれとも異なる.

SARS-CoV-2はACE2を介し血管内皮細胞に感染すると, 宿主の翻訳機構を利用してポリプロテインを合成する. 宿主はウイルスRNAを非自己として検知する. パターン認識受容体 (pattern-recognition receptors: PRRs) がその役割を担い, IL-6やTNF, IFNを誘導する. 共通してヤヌスキナーゼ (JAK) による転写因子の活性化を介し抗ウイルス活性をもたらす^{15,16)}. この機序を利用し, ウイルス接着阻害 (モノクローナル抗体, ナファモスタット), ポリプ

*責任者連絡先:

がん・感染症センター東京都立駒込病院感染症科

〒113-0021 東京都文京区本駒込3-18-22

Tel: 03-3823-2101

E-mail: masaru18750302@gmail.com

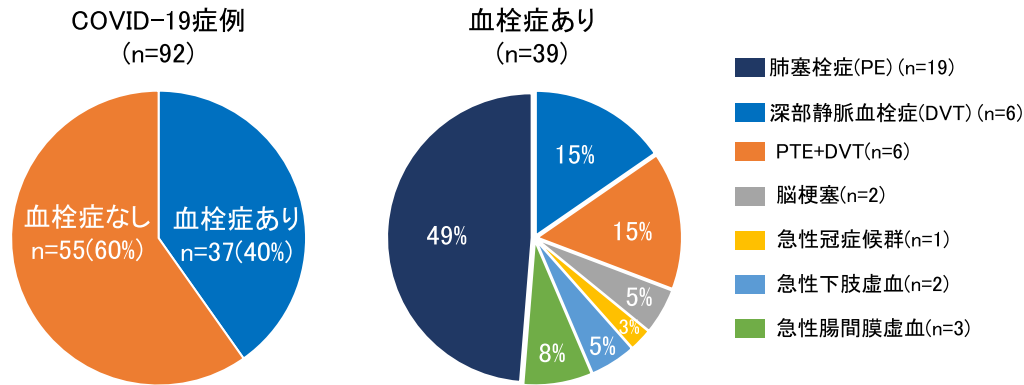


図1 COVID-19における血栓の部位

Fraissé M, et al. Crit Care. 2020; 24: 275.より一部改変

表1 承認済み/承認検討中(*)のCOVID-19治療薬

薬剤名	作用機序	承認/未承認
レムデシビル	ポリプロテイン分解阻害, RNA 合成阻害	承認済み
デキサメタゾン	抗炎症	承認済み
バリシチニブ	ヤヌスキナーゼ (JAK) 阻害	承認済み
モノクローナル抗体 (カシリビマブ+イムデビマブ)	ウイルスの接着と融合の阻害	承認検討中
ナファモスタット	ウイルスの接着と融合の阻害	承認検討中
ファビピラビル	ポリプロテイン分解阻害, RNA 合成阻害	承認検討中

(*) 2021年4月27日記載時点

ロテイン分解阻害/RNA 合成阻害 (レムデシビル, ファビピラビル), ヤヌスキナーゼ (JAK) 阻害 (バリシチニブ) を標的とした薬剤が承認あるいは検討されている (表1)。なおデキサメタゾンは, 炎症が関与する肺損傷を修飾することで, 呼吸不全および死亡への進行を抑える可能性がある¹⁷⁾。

また, 第VIII因子とVWFの上昇¹⁸⁾や, ループスアンチコアグulantや補体活性化, サイトカインストームがとの関連が報告されている。

4. 検査

血中D-ダイマー上昇との関連を論じた報告は多い^{19,20)}。一方, 敗血症に伴う線溶抑制型DICがそうであるように²¹⁾, D-ダイマー上昇は重症度と必ずしも相関するとは限らない。またAPTT延長やループ

スアンチコアグulantとの関連も報告されている^{22,23)}。

死亡/生存例それぞれ凝固線溶系を経時的に追跡した研究では, 死亡例のFDP/D-ダイマー上昇とフィブリノゲン低下を認め²⁴⁾, 線溶亢進型DICである事が示唆された。また死亡例ではフィブリノゲンが上昇から低下へ転じる一方, 生存例では変動は目立たない。凝固線溶マーカーの経時的な変動が, 病態把握に重要である事が示唆された。

COVID-19に対して全身的な線溶療法を推奨する報告²⁵⁾もあるが, 線溶亢進型DICに対する線溶療法は大出血につながり得る。Carsanaらの剖検例においても, 38例中33例において肺出血が観察されている²⁶⁾。

自験例を紹介する。人工呼吸器管理の79歳男性。貧血進行と呼吸状態増悪を認め, 気管支鏡を実施し

たところ肺胞出血を疑わせる所見を得た。振り返ると入院時（発症7日目）FDP/D-ダイマーの著明な上昇とフィブリノゲン低下を認め、線溶亢進型DIC合併が推測された。

重症例では逆に出血傾向に傾く可能性もあり、正確かつ迅速な病態把握の方法の確立が今後の検討課題である。

5. 治療

国際血栓止血学会では低分子量ヘパリンによる予防的抗凝固療法開始を推奨している²⁷⁾。しかし日本で保険適用が認められているのは体外循環時、整形外科領域、ハイリスク腹部手術の周術期のみである。筆者施設では代替として未分画ヘパリンを使用している。使用に際しAPTTによる用量調節が必要である。ヘパリン起因性血小板減少症（heparin-induced coagulopathy: HIT）の合併にも注意を要する。

6. ポイントのまとめ

- ・ COVID-19においては動脈/静脈血栓症ともに合併しうるが、最多はPEである。
- ・ 血栓症のみならず出血を合併する事もある。
- ・ D-ダイマーをはじめとする凝固マーカーの変動を慎重に追う事が重要である。
- ・ 日本では予防に未分画ヘパリンが用いられるが用量調節等に注意を要する。

7. 最後に

未曾有のパンデミックを迎え、様々な犠牲を払いながらも、我々が得た知見は計り知れない。これらを糧に日々の診療を続けつつ、1日も早いCOVID-19収束を願うばかりである。

著者の利益相反（COI）の開示：

本論文発表内容に関連して開示すべき企業等との利益相反なし

文献

- 1) Huang C, Wang Y, Li X, et al.: Clinical features of patients infected with 2019 novel coronavirus in Wuhan, China. *Lancet* **395**: 497–506, 2020.
- 2) Zhou F, Yu T, Du R, et al.: Clinical course and risk factors for mortality of adult inpatients with COVID-19 in Wuhan, China: A retrospective cohort study. *Lancet* **395**: 1054–1062, 2020.
- 3) Guan WJ, Ni Z, Hu Y, et al.: Clinical characteristics of coronavirus disease 2019 in China. *N Engl J Med* **382**: 1708–1720, 2020.
- 4) Bastard P, Rosen LB, Zhang Q, et al.: Autoantibodies against type I IFNs in patients with life-threatening COVID-19. *Science* **370**: eabd4585, 2020.
- 5) Fraissé M, Logre E, Pajot O, et al.: Thrombotic and hemorrhagic events in critically ill COVID-19 patients: A French monocenter retrospective study. *Crit Care* **24**: 275, 2020.
- 6) Oxley TJ, Mocco J, Majidi S, et al.: Large-vessel stroke as a presenting feature of Covid-19 in the young. *N Engl J Med* **382**: e60, 2020.
- 7) Bilaloglu S, Aphinyanaphongs Y, Jones S, et al.: Thrombosis in hospitalized patients with COVID-19 in a New York city health system. *JAMA* **324**: 799–801, 2020.
- 8) Middeldorp S, Coppens M, van Haaps TF, et al.: Incidence of venous thromboembolism in hospitalized patients with COVID-19. *J Thromb Haemost* **18**: 1995–2002, 2020.
- 9) Fujiwara S, Nakajima M, Imamura A, et al.: Prevalence of thromboembolic events and status of prophylactic anticoagulant therapy in hospitalized patients with COVID-19 in Japan. *J Infect Chemother* **27**: 869–875, 2021.
- 10) Fox SE, Akmatbekov A, Harbert JL, et al.: Pulmonary and cardiac pathology in African American patients with COVID-19: An autopsy series from New Orleans. *Lancet Respir Med* **8**: 681–686, 2020.
- 11) McGonagle D, Sharif K, O'Regan A, et al.: The role of cytokines including interleukin-6 in COVID-19 induced pneumonia and macrophage activation syndrome-like disease. *Autoimmun Rev* **19**: 102537, 2020.
- 12) Fogarty H, Townsend L, Ni Cheallaigh C, et al.: COVID-19 coagulopathy in Caucasian patients. *Br J Haematol* **189**: 1044–1049, 2020.
- 13) Geisbert TW, Young HA, Jahrling PB, et al.: Mechanisms underlying coagulation abnormalities in ebola hemorrhagic fever: Overexpression of tissue factor in primate monocytes/macrophages is a key event. *J Infect Dis* **188**: 1618–1629, 2003.
- 14) Wills BA, Oragui EE, Stephens AC, et al.: Coagulation abnormalities in dengue hemorrhagic fever: Serial investigations in 167 Vietnamese children with Dengue shock syndrome. *Clin Infect Dis* **35**: 277–285, 2002.
- 15) Park A, Iwasaki A: Type I and type III interferons—Induction, signaling, evasion, and application to combat COVID-19. *Cell Host Microbe* **27**: 870–878, 2020.
- 16) Onomoto K, Onoguchi K, Yoneyama M: Regulation of RIG-I-like receptor-mediated signaling: Interaction between host and viral factors. *Cell Mol Immunol* **18**: 539–555, 2021.
- 17) Horby P, Lim WS, Emberson JR, et al.: Dexamethasone in hospitalized patients with Covid-19. *N Engl J Med* **384**: 693–

- 704, 2021.
- 18) Helms J, Severac F, Merdji H, et al.: Prothrombotic phenotype in COVID-19 severe patients. *Intensive Care Med* **46**: 1502–1503, 2020.
 - 19) Cummings MJ, Baldwin MR, Abrams D, et al.: Epidemiology, clinical course, and outcomes of critically ill adults with COVID-19 in New York City: A prospective cohort study. *Lancet* **395**: 1763–1770, 2020.
 - 20) Wu C, Chen X, Cai Y, et al.: Risk factors associated with acute respiratory distress syndrome and death in patients with coronavirus disease 2019 pneumonia in Wuhan, China. *JAMA Intern Med* **180**: 934–943, 2020.
 - 21) Asakura H: Classifying types of disseminated intravascular coagulation: Clinical and animal models. *J Intensive Care* **2**: 20, 2014.
 - 22) Harzallah I, Deblquis A, Drénou B, et al.: Lupus anticoagulant is frequent in patients with Covid-19. *J Thromb Haemost* **18**: 2064–2065, 2020.
 - 23) Bowles L, Platton S, Yartey N, et al.: Lupus anticoagulant and abnormal coagulation tests in patients with Covid-19. *N Engl J Med* **383**: 288–290, 2020.
 - 24) Tang N, Li D, Wang X, et al.: Abnormal coagulation parameters are associated with poor prognosis in patients with novel coronavirus pneumonia. *J Thromb Haemost* **18**: 844–847, 2020.
 - 25) Wang J, Hajizadeh N, Moore EE, et al.: Tissue plasminogen activator (tPA) treatment for COVID-19 associated acute respiratory distress syndrome (ARDS): A case series. *J Thromb Haemost* **18**: 1752–1755, 2020.
 - 26) Carsana L, Sonzogni A, Nasr A, et al.: Pulmonary post-mortem findings in a series of COVID-19 cases from northern Italy: A two-centre descriptive study. *Lancet Infect Dis* **20**: 1135–1140, 2020.
 - 27) Thachil J, Tang N, Gando S, et al.: ISTH interim guidance on recognition and management of coagulopathy in COVID-19. *J Thromb Haemost* **18**: 1023–1026, 2020.